FRACTURAS ARTICULARES Y YUXTAARTICULARES DEL FEMUR DISTAL

JORDI CAIRÓ
HOSPITAL VETERINARI CANIS GIRONA

El fémur se compone de tres regiones bien definidas. El fémur proximal incluye la cabeza, cuello, trocánter, y fosa trocantérica. La diáfisis es la región cilíndrica de hueso cortical, delineada por las metáfisis proximal y distal. El fémur distal incluye la metáfisis distal, o región supracondílea, tróclea, los cóndilos, y la fosa intercondílea. Conocer integralmente la anatomía del fémur es un requisito previo para la reparación exitosa de las fracturas.

ANATOMIA DEL FÉMUR DISTAL

El fémur distal está limitado, proximalmente, por la red trabecular de la metáfisis femoral, y distalmente por los cóndilos. La porción proximal de la metáfisis distal es región supracondílea, y su porción distal tiene forma tetraédrica.
El fémur distal termina distalmente en los cóndilos femorales lateral y medial. La región supracondílea, incluida la supracondílea, las tuberosidades, y los epicóndilos, es el lugar de origen de numerosas estructuras tendinosas y ligamentosas.
Las cabezas del músculo gastrocnemio se originan a partir de sus respectivos sesamoideos, ubicados en el aspecto caudal de las tuberosidades supracondíleas. El músculo flexor digital superficial también surge de lo más Tuberosidad supracondílea lateral prominente. Los ligamentos colaterales se originan en de cada uno de los epicóndilos. Los tendones del Poplíteo y los músculos extensores digitales largos tienen sus respectivos orígenes en el cóndilo lateral y en la unión entre el epicóndilo lateral y la cresta lateral del surco tróclea.
Los dos cóndilos forman la superficie de soporte del peso del fémur distal, y están recubiertos por cartílago articular. Caudodistalmente están separados por la fosa intercondílea, y cranealmente se continúa con el surco troclear. Cada cóndilo se articula con el menisco correspondiente, y en menor medida con la meseta tibial. En comparación con el cóndilo medial, el lateral es más grande, más largo, y convexo. La fosa intercondílea es el lugar en el que se insertan los ligamentos cruzados, craneal y caudal.
El aspecto caudolateral de la fosa es el lugar de unión del menisco femoral lateral. El surco troclear, localizado craneoproximalmente en la epífisis femoral distal, es donde se articula con la rótula. El surco es cóncavo y está limitado por las crestas trocleares, mientras que el tercio distal de la ranura es plano y se fusiona con los cóndilos. La cápsula articular de la rodilla es la más grande del cuerpo. Sus anejos rodean la rótula y se extienden sobre las crestas trocleares hacia los epicóndilos. Próximamente, la unión craneal de la cápsula se encuentra profunda en el tendón del músculo cuádriceps femoral, y la parte caudal se adhiere con cada favela.
En la mayoría de los perros no condrodistróficos, el perfil de los cóndilos femorales en el plano sagital tienen una forma única que permite una flexión y extensión eficientes manteniendo la rótula alejada del centro de rotación de la articulación y proporcionando así una ventaja mecánica al mecanismo del cuádriceps. Por el contrario, en los condrodistróficos, la epífisis distal está desplazada caudalmente con respecto a la diáfisis. Esta configuración es probable que genere mayores momentos de flexión a nivel de la región supracondílea, y con ello predisponer a la aparición de fracturas tanto en la zona condilar como en la supracondilar.

CRECIMIENTO DEL FÉMUR DISTAL

La fisis femoral distal es responsable de la mayor parte del crecimiento femoral, aproximadamente el 75%.
En los animales inmaduros, la epífisis presenta cuatro estructuras piramidales. En ellas se interdigital los surcos que de forma similar tiene la metáfisis. Esta geometría única, observable en las proyecciones radiográficas medio laterales, confiere una gran resistencia a las fuerzas de rotación que pueda sufrir la rodilla en los animales en crecimiento. Esta particularidad aporta estabilidad durante la reparación de las fracturas epifisarias. En los perros el cierre de la fisis femoral distal suele comenzar a los 6 meses y se completa entre los 9 y los 12 meses, siendo más tardío en los de raza grande y gigante. En gatos la fusión comienza a los 4 meses y se completa de 7 a 9 meses de edad.

APORTE VASCULAR DEL FÉMUR DISTAL

La vascularización metafisaria distal es proporcionada principalmente por ramas de la safena y descendientes geniculares. Además, las arterias geniculares caudales de la arteria poplítea suministran irrigación a la parte caudal de la articulación y la cápsula, y también refuerzan la vascularización del fémur distal. Finalmente, ramificaciones medulares terminales de la nutriente principal se anastomosan con las arterias metafisarias para completar esta red vascular. Presumiblemente debido a esta red vascular tan importante, las complicaciones secundarias a compromiso vascular en la zona son infrecuentes en la fracturas del fémur distal. No obstante el suministro sanguíneo debe ser preservado durante las intervenciones quirúrgicas a efecto de evitar daños yatrogénicos que pudieran alterar la **cicatrización de los tejidos.**

CLASIFICACIÓN DE LAS FRACTURAS DEL FEMUR DISTAL.

El término supracondilar está reservado para Fracturas metafisarias, mientras que los términos condilar e intercondilar se utilizan para describir fracturas epifisarias.

Aunque son raras, ocurren fracturas bicondilares simultáneamente con fracturas supracondíleas. Se llaman fracturas en “T” o en “Y”.178. En animales inmaduros, las fracturas proximales y distales se describen rutinariamente de acuerdo con la clasificación de Salter-Harris.

ABORDAJE AL FÉMUR DISTAL

Se han descrito múltiples abordajes para la exposición del fémur distal; Se pueden utilizar individualmente o en combinación. El paciente debe colocarse en decúbito dorsal. De esta manera, se puede inclinar si la combinación de abordajes complementarios fuera necesaria dependiendo de la localización y complejidad de la fractura, así como la preferencia del cirujano, un lateral, medial o combinado.

Se puede hacer una incisión a través de la misma piel. Se requiere hacer artrotomía de la rodilla. Generalmente es preferible hacer un abordaje lateral ya que extendiéndolo proximalmente se consigue exposición de la diáfisis si se requiere. Esto proporciona una exposición adecuada en la mayoría de las fracturas supracondilares, condilares laterales, intercondilares, y de las fracturas fisales distales. Si se requiere una mejor exposición de la cara medial, se realiza abordaje a la cara medial del fémur. Las fracturas articulares, intercondíleas, y las conminutas de fémur distal, con frecuencia requieren abordajes combinados. La osteotomía de la tuberosidad tibial se ha sugerido para la exposición adicional en casos complejos de fracturas articulares; sin embargo, la morbilidad asociada a este procedimiento hace que normalmente sea desechada. La reducción cerrada y la fijación interna también se pueden utilizar para el tratamiento de algunas fracturas femorales distales, incluyendo las Salter-Harris mínimamente desplazadas y as fracturas unicondilares. Esto conlleva dificultades técnicas y requiere el uso de fluoroscopia intraoperatoria para determinar la reducción anatómica y colocación correcta del implante.

La incidencia de las fracturas del tercio distal de fémur oscila entre el 20% y el 25% de todas las fracturas femorales. Los que afectan a la epífisis femoral distal son más frecuentes en animales jóvenes (4-11 meses) y por lo general son tipo Salter Harris tipo I y II. Las fracturas articulares son las menos frecuentes.

CLASIFICACIÓN DE LAS FRACTURES DISTALES DE FÉMUR

A A1 SIMPLE A2 EN CUÑA A3 COMMINUTA
B B1 SAGITAL CÓNDILO LATERAL B2 SAGITAL CÓNDILO MEDIAL B3 UNICONDILAR FRONTAL
C C1 METAFISARIA SIMPLE C2 METAFISARIA COMPLEJA C3 MULTIFRAGMENTARIA

En animales jóvenes (2-4meses), si la fractura es del tipo A1 o A2 y el desplazamiento es mínimo, se puede tratar con una reducción cerrada e inmovilizar la rodilla mediante con un vendaje Robert Jones. El vendaje puede retirarse entre 2-3 semanas. Siempre hay que hacer un control radiográfico post vendaje.

En la reducción abierta debe colocarse siempre el paciente en decúbito dorsal y el abordaje de la articulación de la rodilla debe ser lateral.

Hay diferentes técnicas para resolver las fracturas distales de fémur. La fijación interna se puede lograr con la utilización de dos clavos cruzados transfixiantes. Se insertan desde los cóndilos lateral y medial, y hasta la cortical opuesta del fémur. En perros mayores de un año, lo indicado es utilizar placas de osteosíntesis en forma palo de golf, siempre en la cara lateral del fémur.

En las fracturas intercondileas y conminutas en animales jóvenes, se utilizan agujas de Kirschner y tornillos de cortical.

BIBLIOGRAFIA

1- Franch, J & López, C: Abordaje de la extremidad posterior. En ESMONpharma: Atlas De abordajes quirúrgicos en traumatología de Pequeños Animales, Barcelona, 1999.
2- Frydman, GH, Cuddy, LC, Kim, SE & Pozzi, A: Treatment of bicondylar femoral fractures complicated by concurrent ligament or tendon injuries in four dogs. Veterinary and Comparative Orthopaedics and Traumatology 2004, 27(04), 324–332.
3- Guiot LP, Demianiuk RM, Dejardin LM. Fractures of the Femur. In: Tobias KM, Johnston SA, editors. Veterinary Surgery: Small Animal. St. Louis, Missouri: Saunders;2012. Pg. 865-905

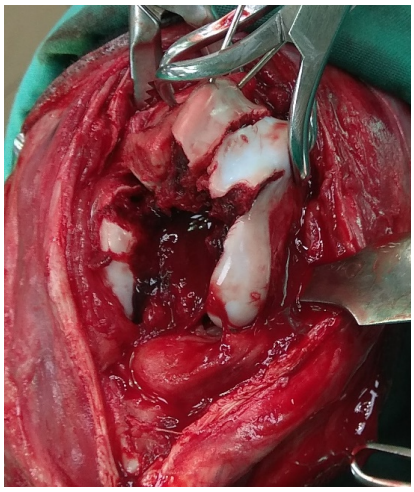

Resolución de una de una fractura conminuta bicondilar de la epífisis distal del fémur derecho y su evolucion a los 6 meses.

Resolución de una de una fractura supracondilea de femur complicada por una inestabilidad de la primera cirugia mediante una placa en palo de golf despues de 4 meses de la segunda cirugia